大韓獸醫學會誌(2007) 第47卷 第1號
Korean J Vet Res(2007) 47(1) : 19~24

Trinitrobenzene sulfonic acid에 의해 유발된 랫드의 대장염에서 HemoHIM의 항염증 효과

이해준 · 김세라 · 문창종 · 김종춘 · 배춘식 · 강성수 · 정우희[1] · 박혜란[1] · 조성기[1] · 김성호*

전남대학교 수의과대학, [1]한국원자력연구소

(게제승인: 2006년 12월 18일)

Anti-inflammatory activities of a herbal preparation (HemoHIM) in colitis induced by trinitrobenzene sulfonic acid in rats

Hae-June Lee, Se-Ra Kim, Chang-Jong Moon, Jong-Choon Kim, Chun-Sik Bae, Seong-Soo Kang, Uhee Jung[1], Hae-Ran Park[1], Sung-Kee Jo[1], Sung-Ho Kim*

College of Veterinary Medicine, Chonnam National University, Gwangju 500-757, Korea
[1]Advanced Radiation Technology Institute, KAERI, Jeongeup 580-185, Korea

(Accepted: December 18, 2006)

Abstract : The cause and pathogenesis of inflammatory bowel disease remain unknown and no definite therapy exists until now. The present study was conducted to investigate the anti-inflammatory effects of a herbal preparation (HemoHIM) in colitis induced by 30 mg of trinitrobenzene sulfonic acid (TNBS) in rats. Sprague-Dawley rats were divided into 5 groups. Each group was treated with 1 mg of HemoHIM/ml of drinking water, 4 mg of HemoHIM/ml of drinking water, 50 mg of HemoHIM/kg of body weight (i.p. once every other day) or 100 mg/kg of HemoHIM of body weight (i.p. once every other day) from the next day. After 2 weeks, rats were sacrificed and morphologic features of colons were examined. Ulceration, adhesion, thickening and dilatation were noticed in the colonic mucosa after TNBS instillation. Intraperitoneal injection of HemoHIM (50 and 100 mg/kg of body weight) showed the anti-inflammatory effect on adhesion, thickening, dilatation, ulceration, and the inhibition effect on damage score by 72.7% and 90.9%, respectively. Histologically, the colon of TNBS-treated rat showed inflammatory cell infiltration by polymorphonuclear cells, multiple erosive lesion and regenerating epithelium in the mucosa. The administration of HemoHIM was followed by significant improvement in these symptoms. The results obtained suggest marked anti-inflammatory activity of the HemoHIM at the dose levels examined.

Key words : anti-inflammatory, colitis, HemoHIM, TNBS

서 론

염증(inflammation)은 여러 가지 형태의 감염이나 생체내 대사산물 중의 자극성 물질에 대한 생체 방어기전의 발현이라고 할 수 있다 [22]. 기존의 항염증제는 크게 덱사메타손과 같은 스테로이드성과 아세트아미노펜과 같은 비스테로이드성 항염증제로 구분되며 이와 같은 합성 항염증제는 여러 가지 부작용을 수반하는 경우가 많아 효력이 강하면서도 비교적 부작용이 적은 항염증제의 개발이 꾸준히 요구되고 있는 실정이다.

염증성대장염은 그 원인 및 병태생리가 아직 밝혀지지 않은 질환으로, 확실한 치료방법이 없는 실정이다. 따라서 염증성대장염의 원인과 병태생리 및 약제의 치료효과를 규명하려는 많은 연구가 있어 왔으나, 염증성대

*Corresponding author: Sung-Ho Kim
College of Veterinary Medicine, Chonnam National University, Gwangju 500-757, Korea
[Tel: +82-62-530-2837 Fax: +82-62-530-2841, E-mail: shokim@chonnam.ac.kr]

장염과 유사한 병리소견을 보이는 동물 실험 모델이 적어 연구에 어려움이 있어 왔다. Acetic acid나 trinitrobenzene sulfonic acid(TNBS)에 의해 랫드에서 대장염이 유발되는 것이 보고되었고, 특히 TNBS에 의해 실험동물에서 사람의 염증성대장염과 유사한 병변이 발생됨이 확인되면서 염증성대장염의 병태생리 및 치료에 대한 연구가 활발해지고 있다 [9, 17, 27].

본 연구팀에서는 동양의학에서 사용되고 있는 다양한 생약재 및 한약처방제의 방사선에 대한 보호효과를 보고한 바 있으며 [8, 10-15, 18], 이를 바탕으로 당귀, 천궁, 백작약 3종의 생약재를 이용하여 방사선으로부터 위장관 및 면역조혈계를 보호함과 동시에 면역조혈기능을 증진시키는 새로운 생약복합물 HIM-I를 개발한 바 있다 [19]. 방사선 생체손상의 방호 및 회복을 위해서는 일차적인 조직의 방호뿐만 아니라 이차적인 면역조혈계의 회복촉진이 더욱 중요하고 면역조혈기능이 다양한 생체질환의 예방 및 개선에 중추적인 작용을 한다. 이러한 관점에서, HIM-I로부터 면역조혈증진 효능이 더욱 강화된 새로운 생약복합조성물을 개발하고자 HIM-I에 그 조다당 분획이 첨가된 HemoHIM을 제조하였다 [7]. 방사선 치료 암환자를 대상으로 HemoHIM의 효과를 검색하는 과정에서 환자치료 시 수반되는 염증의 발생억제 및 증상개선의 가능성이 제기되어 본 연구에서는 TNBS로 유도된 대장염에 대한 HemoHIM의 항염증효과 유무를 파악하고자 하였다.

재료 및 방법

실험동물

미국 국립보건원(National Institute of Health)에서 분양받아 한국원자력연구소에서 사육한 7주령의 SD계 랫드를 사용하였다. 동물의 사육은 온도 22±2°C, 상대습도 50±10%, 조명시간은 12시간(오전 8시 점등-오후 8시 소등) 및 조도 200-300 lux로 설정된 시설에서 수행하였다. 순화기간을 거쳐 polycarbonate 사육상자에 3-4마리씩 수용하였고 실험동물용 고형사료(삼양사료, 한국)와 정수장치를 통과한 수도수를 자유롭게 섭취하도록 하였다. 모든 실험동물은 Institute of Laboratory Animal Resources의 'Guide for the Care and Use of Laboratory Animal'(1996, USA)에 준하여 취급하였다.

시료제조

시험에 사용한 시료(HemoHIM)는 주관연구기관인 한국원자력연구소의 기술제공에 따라 제조된 완성시료를 (주)선바이오텍에서 공급 받아 사용하였다. 제조과정을 간단히 설명하면, 한약재 시장에서 구입한 생약재 3종 즉, 당귀(Danggui, *Angelica gigas* Nakai)의 뿌리, 천궁(Chuanxiong, *Cnidium offinale* Makino)의 근경, 백작약(Baishaoyao, *Pae-onia japonica* Miyabe)의 뿌리를 동일한 무게비율로 혼합한 후, 혼합 생약재 100 g당 증류수 1,000 ml을 가하고 4시간 열탕 추출하였다. 추출물의 고형분을 제거하고 감압농축하여 생약복합물 HIM-I을 얻었다(수율은 35%). HIM-I의 일부를 취하여 4배 부피의 100% 에탄올을 첨가하고 25°C 이하에서 16시간 정치한 후, 원심분리하여 침전된 조다당 분획을 수거하였다. 수거한 조다당 분획의 일부를 이에 해당하는 HIM-I에 첨가하여 생약복합조성물 HemoHIM을 제조하였다. HemoHIM은 동결건조하여 실험적용시까지 냉동 저장하였다.

대장염 유발 및 시료투여

실험군은 TNBS 단독처리대조군, HemoHIM 경구투여군 및 HemoHIM 복강내 주사군으로 분류하였으며 HemoHIM 적용용량은 이전 시행된 연구의 결과 [1, 2]를 참고하여 각각 2용량을 적용하였다. 랫드를 마취시킨 후 외경 0.2 cm, 길이 8 cm의 polyethylene catheter를 항문으로 삽입하여 TNBS(2,4,6-trinitrobenzene sulfonic acid, Sigma, USA) 용액을 주입하여 대장염을 유발시켰다. TNBS는 50%(v/v) unbuffered ethanol에 섞어 25 mg/ml의 농도로 제조하고 랫드 마리당 30 mg을 주입하였다. TNBS 주입 1일 후 HemoHim을 경구투여(음수 ml당 1 mg 또는 4 mg의 용량으로 14일간 투여) 또는 복강내 주사(체중 kg당 50 mg 또는 100 mg의 용량으로 2일에 1회, 14일간 투여)하고 시험 개시 후 14일에 경추 탈골법으로 실험동물을 도태시켰다.

시료채취 및 관찰

대장을 적출하는 동안 주위 조직과의 유착 여부와 내강의 확장 여부를 관찰하였으며, 대장을 적출한 후 종축으로 절개하여 생리식염수로 세척하고, 점막의 비후 여부를 관찰하였다. 주위 조직과의 유착여부, 점막의 비후 여부 등은 그 정도를 객관적으로 정할 수 없으므로 유착, 확장 및 비후 등이 확연한 경우에 한해 유무만을 평가하였다. 대장의 육안적 손상 정도는 절개된 대장의 발적 유무, 궤양 유무 그리고 궤양의 크기에 따라 0에서 10까지 정하였다(Table 1) [26]. 현미경적 소견의 관찰을 위해 대장을 중성포르말린으로 고정 한 후, 병변이 심한 부위에서 횡으로 약 1 cm 정도로 시료를 채취하고 절편을 제작하였으며 대조군이나 병변이 확실하지 않은 군에서는 다른 군에서 병변이 심하게 관찰되었던 항문에서 약 5 cm 상방에서 시료를 채취하고 절편을 제작하여 H-E염색을 시행하였다.

Table 1. Criteria for scoring of gross morphologic damage

Grade	Gross morphology
0	No damage
1	Hyperemia
2	Hyperemia with thickening
3	Linear ulceration without hyperemia or thickening
4	2 or more sites of ulceration
5	Ulceration > 1 cm along the length of colon
6-10	If ulceration > 2 cm, the score is increased by 1 for each additional cm of involvement

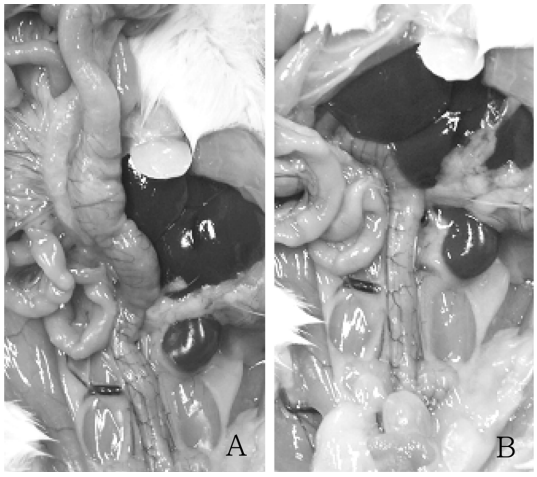

Fig. 1. Gross findings of rat colitis 2 weeks after intracolonic TNBS (2,4,6-trinitrobenzene sulfonic acid) administration (A). Note the grossly visible enlargement. Gross findings of rat colitis induced by TNBS with HemoHim administration (B).

성적처리

모든 성적의 분석은 Graph PAD In Plot program(GPIP; Graph PAD software, USA)을 사용하였으며 Chi-square test 및 student's *t*-test를 이용하여 통계적 분석을 하였다.

결 과

육안적 소견

TNBS으로 대장염을 유발한 대장의 육안적 소견으로서 궤양과 점막 비후 및 내강의 확장이 관찰되었다(Fig. 1). 대장의 주위 조직과 유착은 모든 실험군에서 경미하거나 발생되지 않았으며 HemoHIM 복강내 주사군에서 내강의 확장은 완화되었고 점막 비후 변화 또한 HemoHIM 처치군에서 개선되었다(Fig. 1, Table 2). 충혈 및 궤양 등의 대장 손상 정도를 보면, TNBS로 병변을 유발한 군에서 점수가 높아 심한 궤양이 생긴 것을 알 수 있었고, 경구투여의 경우 평균치에서는 50% 이상의 효과를 나타내나 개체차로 인하여 유의성은 없었으며, 복강내 주사군의 경우, 장해등급 평균치를 기준으로 50 mg 투여군에서는 72.7%, 100 mg 투여군에서는 90.9%로 투여용량에 비례하여 유의성 있는 손상 경감 효과를 나타냈다(Fig. 2A-4A, Table 3).

현미경적 소견

TNBS 유발 대장염 대조군의 대장의 현미경적 소견으로 점막의 괴사 및 부종이 관찰되었고, 점막과 점막밑조직, 근육층에 걸쳐 광범위한 염증세포의 침윤이 관찰되었다(Fig. 2B). HemoHIM 경구투여군의 대장에서는 대조군에 비하여 점막세포의 재생과 점막과 점막밑조직의 부종과 염증세포침윤이 경미하였다(Fig. 3B). 복강내 주사군에서는 점막의 경미한 미란과 점막고유층에 한정된 경미한 염증세포의 침윤만이 관찰되어 대장손상이 현저히 완화된 소견을 나타냈다(Fig. 4B).

Table 2. Change of adhesion, dilatation and thickening after HemoHim treatment for 2 weeks in colon of rats (n = 7)

Group	Adhesion		Dilatation		Thickening	
	Negative	Positive	Negative	Positive	Negative	Positive
TNBS control	6	1	4	3	3	4
TNBS + HemoHim[a]	6	1	5	2	4	3
TNBS + HemoHim[b]	7	0	4	3	4	3
TNBS + HemoHim[c]	7	0	7	0	6	1
TNBS + HemoHim[d]	7	0	6	1	5	2

a: HemoHim (1 mg of solids/ml of drinking water) was given for 14 days after TNBS (2,4,6-trinitrobenzene sulfonic acid) infusion.
b: HemoHim (4 mg of solids/ml of drinking water) was given for 14 days after TNBS infusion.
c: HemoHim (50 mg/kg of body weight) was given i.p. once every other day for 14 days after TNBS infusion.
d: HemoHim (100 mg/kg of body weight) was given i.p. once every other day for 14 days after TNBS infusion.

Table 3. Grade of gross morphologic damage after HemoHim treatment for 2 weeks in colon of rats (n = 7)

Grade	Group						mean ± SD
	0	1	2	3	4	5	
TNBS control	2				3	2	3.143 ± 2.193
TNBS + HemoHim[a]	4			2	1		1.429 ± 1.813
TNBS + HemoHim[b]	2	3		1	1		1.429 ± 1.512
TNBS + HemoHim[c]	5			2			0.857 ± 1.464*
TNBS + HemoHim[d]	5	2					0.286 ± 0.488**

a: HemoHim (1 mg of solids/ml of drinking water) was given for 14 days after TNBS (2,4,6-trinitrobenzene sulfonic acid) infusion.
b: HemoHim (4 mg of solids/ml of drinking water) was given for 14 days after TNBS infusion.
c: HemoHim (50 mg/kg of body weight) was given i.p. once every other day for 14 days after TNBS infusion.
d: HemoHim (100 mg/kg of body weight) was given i.p. once every other day for 14 days after TNBS infusion.
*$p < 0.05$, **$p < 0.01$ as compared with TNBS control group.

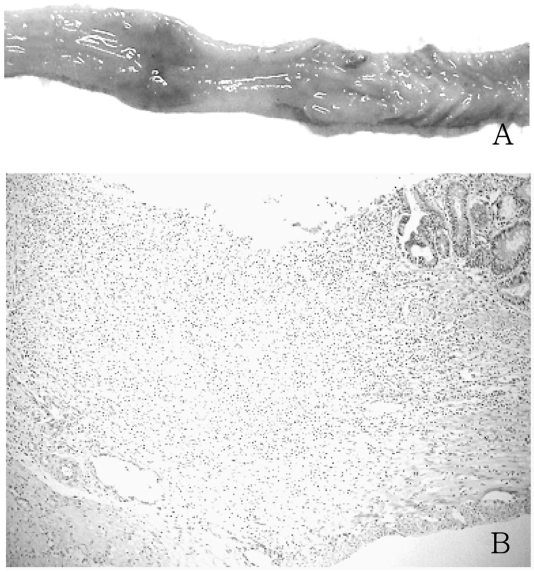

Fig. 2. Gross (A) and microscopic (B) findings of rat colitis 2 weeks after intracolonic TNBS administration. (A) Transverse ulcer is noticed with enlargement. (B) Mucosal destruction and severe infiltration of inflammatory cells are found with submucosal edema (H&E, × 100).

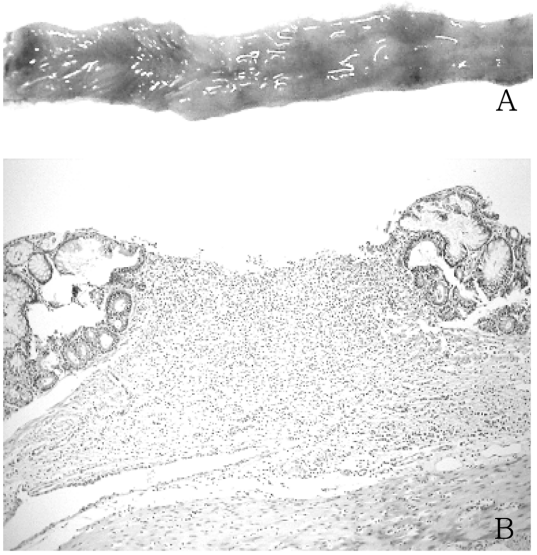

Fig. 3. Gross (A) and microscopic (B) findings of rat colitis induced by TNBS with HemoHIM oral administration. (A) Small ulcer is noticed with mild dilatation and thickening. (B) Regenerative cells are noticed at the mucosa and submucosal infiltration of inflammatory cells and edema are markedly reduced (H&E, × 100).

고 찰

염증성대장염의 원인 기전 및 치료법을 연구하기 위한 동물 모델은 크게 2가지로 분류할 수 있다 [24]. 첫째는 자연적으로 염증성 대장염이 발생하는 모델로 cotton-top marine이나 juvenile rhesus macaques가 있는데, 희귀한 동물이므로 실험용으로 사용하기에는 어려운 실정이다. 둘째는 인위적으로 염증을 유발시키는 동물 모델로 염증을 유발시키는 물질로는 formalin immune complex, chemotactic peptide, acetic acid, TNBS 등이 있다. 이 중 acetic acid와 TNBS가 가장 널리 이용되었는데 최근에는 acetic acid보다 TNBS가 사람의 염증성 대장염에 유사한 병변을 일으킨다고 보고 된 바 있다 [9, 17, 27]. 조직학적으로는 TNBS를 주입하고 2시간 후에 이미 점막 상피세포의 미란이 발생한다고 알려져 있으며 [27], 48시간 후에 이미 급성 궤양의 육안적 소견이 발견되고 약 2주후에 만성 염증으로 이행하는 정도가 심한 것으로 보고되었다 [9]. 본 실험에서는 백서에 TNBS를 주입하여 대장염을 유발시켰으며, 24시간 후 시료를 투여하기 시작하여 2주후 결과를 판정하였다. 따

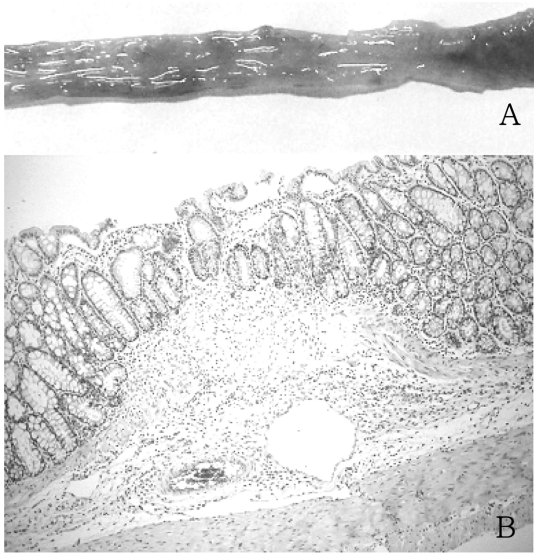

Fig. 4. Gross (A) and microscopic (B) findings of rat colitis induced by TNBS with HemoHIM i.p. injection. (A) The mucosal surface is partly brownish discolored and petechial hemorrhage is seen focally. (B) There are mucosal erosions and partial infiltration of inflammatory cells in lamina propria. Infiltration of inflammatory cells are markedly reduced on the base of erosion (H&E, × 100).

라서 본 실험은 TNBS에 의해 유발된 급성대장염의 치유효과의 평가로 볼 수 있다.

TNBS는 hapten으로 작용하여 면역기전을 통하여 염증을 유발시킨다고 알려져 있는데, 염증은 약 8주간 지속되고 조직학적으로는 점막 및 점막하에 호중구, 식세포, 임파구, 섬유세포 등의 침윤 및 육아종이 관찰되며 [28], prostaglandin E_2(PGE_2), leukotriene B_4(LTB_4), interleuikin-1(IL-1)등의 농도가 상승함이 보고 된 바 있다 [17, 21, 27]. 이러한 동물 모델을 이용한 실험으로 염증성대장염의 병태 생리 및 원인 기전에 대한 많은 실험이 있었는데, 특히 여러 가지 cytokine에 관한 연구가 활발히 진행되어 PGE_2, LTB_4, IL-1, platelet activating factor(PAF), substance P, vasoactive intestinal polypeptide (VIP), thromboxane B_2 등이 염증의 지속과 관련이 있음이 밝혀졌으며 이러한 cytokine에 관한 연구 결과를 바탕으로 염증성질환의 기존의 치료제인 steroid와 sulfasalazine 뿐만 아니라 새로운 치료약의 치료 효과를 동물실험을 통하여 밝히려는 많은 연구가 있어왔다 [3, 20, 21, 23, 25].

본 연구의 결과에서 HemoHIM은 TNBS 유발 대장염 실험에서 항염증 반응을 나타냈다. 특히 복강내 주사군은 물론, 경구투여 군에서도 손상경감 효과를 나타내어 우수한 항염증 후보식품 가능성이 확인되었다. HemoHIM은 당귀, 천궁 및 백작약을 기본으로 하고 면역증진 및 조혈 효과를 보강한 복합제제 식품으로 개발되었다 [7]. 구성 단미 중 당귀는 polyacethylene 성분이 염증치료효과가 있다고 알려진바 있으나 [4]. 사물탕 및 구성 단미의 효과 검증 연구에서는 당귀 물 추출물의 항염증효과는 관찰되지 않았다고 보고되었다 [6]. 천궁은 최근 당뇨병 환자에 대한 효과 연구에서 항염증 작용이 확인되었으며 [16], 사물탕에 대한 연구에서도 항염증효과가 입증되었다 [6]. 백작약은 사물탕의 항염증효과에 주단미로서의 작용을 나타낸다고 보고되었다 [6]. 한편 당귀의 다당류분획이 알콜과 indomethacin에 의해 유발되는 위장관 장해에 대하여 항염증효과를 나타내어 점막 손상을 예방한다는 보고가 있었다 [5]. HemoHIM의 구성 단미가 위와 같은 각각의 효능을 가지는 이유로 이들 3가지의 구성 단미의 효능과 함께, 면역 증진 및 조혈효과를 보강하기위하여 첨가된 다당류분획의 효과가 HemoHIM의 항염증 작용으로 나타난 것으로 사료된다. HemoHIM의 주요 구성 단미인 당귀, 천궁 및 백작약은 식품공전에 등재되어있는 무독성의 물질이며, 복합제로서도 독성 효과를 전혀 나타내지 않은 물질로 알려져 있다 [1]. 따라서 HemoHIM은 안전한 천연물 유래 항염증 효과 식품의 가능성을 제시하였다.

감사의 글

이 연구는 과학기술부 시행 원자력연구개발사업 연구비지원에 의해 수행되었으며 이에 감사드립니다.

참고문헌

1. **김성호, 김종춘, 김세라, 이해준, 이진희.** 시작품의 장기간 섭취, 최기형성 및 국소독성에 대한 안전성 평가. pp 5-15, KAERI/CM-867-2004. 한국원자력연구소, 2004.
2. **이해준, 김세라, 김종춘, 배춘식, 조성기, 정우희, 박혜란, 김성호.** 생약복합조성물(HemoHIM)의 항염증 작용. Lab Anim Res 2005, **21,** 267-271.
3. **Axelsson LG, Ahlstedt S.** Characteristics of immune-complex-induced chronic experimental colitis in rats with a therapeutic effect of sulphasalazine. Scand J Gastroenterol 1990, **25**, 203-209.
4. **Cho CH, Mei QB, Shang P, Lee SS, So HL, Guo X, Li Y.** Study of the gastrointestinal protective effects of polysaccharides from *Angelica sinensis* in rats. Planta Med 2000, **66**, 348-351.
5. **Choi YE, Ahn H, Ryu JH.** Polyacetylenes from

angelica gigas and their inhibitory activity on nitric oxide synthesis in activated macrophages. Biol Pharm Bull 2000, **23**, 884-886.

6. **Dai Y, But PP, Chan YP, Matsuda H, Kubo M.** Antipruritic and antiinflammatory effects of aqueous extract from Si-Wu-Tang. Biol Pharm Bull 2002, **25**, 1175-1178.
7. **Jo SK, Park HR, Jung U, Oh H, Kim SH, Yee ST.** Protective effect of a herbal preparation (HemoHIM) on the self-renewal tissues and immune system against r-irradiation. J Korean Soc Food Sci Nutr 2005, **34**, 805-813.
8. **Jo SK, Yu YB, Oh H, Kim SR, Kim SH.** The effects of Shi-Quan-Dai-Bu-Tang and its ingredients on the survival of jejunal crypt cells and hematopoietic cells in irra-diated mice. J Korean Soc Food Sci Nutr 2000, **29**, 93-98.
9. **Kim JJ, Ryu JK, Lee DH, Song IS, Kim CY, Kim YI.** The effect of anti-inflammatory drugs on colitis induced by trinitrobenzene sulfonic acid in rats. Korean J Gastroenterology 1996, **28**, 224-231.
10. **Kim SH, An MR, Nah SY, Lee JH, Kim JH, Jo SK, Jang SJ, Shin DH.** The effects of herbs on the radiation-induced apoptosis in intestinal crypt cells. J Korean Asso Radiat Prot 2001, **26**, 27-33.
11. **Kim SH, Lee SE, Oh H, Kim SR, Yee ST, Yu YB, Byun MW, Jo SK.** The radioprotective effects of Bu-Zhong-Yi-Qi-Tang: A prescription of traditional Chinese medicine. Am J Chin Med 2002, **30**, 127-137.
12. **Kim SH, Lee SE, Oh H, Yang JA, Chung CY, Jang JS, Yu YB, Jo SK.** The radioprotective effect of Kuei-Pi-Tang as a prescription of traditional Chinese medicine in mice. J Korean Soc Food Sci Nutr 1999, **28**, 698-704.
13. **Kim SH, Oh H, Kim SR, Jo SK, Byun MW, Kim KS, Lee JH, Shin DH.** The radioprotective effects of radices herbs. Korean J Vet Res 2001, **41**, 105-111.
14. **Kim SH, Oh H, Lee SE, Jo SK, Byun MW.** Effect of Si-Wu-Tang and Si-Jun-Zi-Tang on the survival of jejunal crypt cells and hematopoietic cells in irradiated mice. Korean J Food Sci Technol 1998, **30**, 888-894.
15. **Lee SE, Oh H, Yang JA, Jo SK, Byun MW, Yee ST, Kim SH.** Radioprotective effects of two traditional Chinese medicine prescriptions: si-wu-tang and si-jun-zi-tang. Am J Chin Med 1999, **27**, 387-396.
16. **Lu ZM, Yu YR, Tang H, Zhang XX.** The protective effects of Radix Astragali and Rhizoma Ligustici Chuanxiong on endothelial dysfunction in type 2 diabetic patients with microalbuminuria. Sichuan Da Xue Xue Bao Yi Xue Ban 2005, **36**, 529-532.
17. **Morris GP, Beck PL, Herridge MS, Depew WT, Szewczuk MR, Wallace JL.** Hapten-induced model of chronic inflammation and ulceration in the rat colon. Gastroenterology. 1989, **96**, 795-803.
18. **Oh H, Park HR, Jeong IY, Kim SH, Jo SK.** Protective effects of *Paeonia japonica* against radiation-induced dam-age. J Korea Asso Radiat Prot 2002, **27**, 181-188.
19. **Park HR, Kim SH, Yee ST, Byun MW, Jo SK.** Effect of a herb mixture (HIM-I) on the protection of the hematopoietic-immune system and self-renewal tissues against radiation damage. J Korean Soc Food Sci Nutr 2005, **34**, 605-612.
20. **Pullman WE, Elsbury S, Kobayashi M, Hapel AJ, Doe WF.** Enhanced mucosal cytokine production in inflammatory bowel disease. Gastroenterology 1992, **102**, 529-537.
21. **Rachmilewitz D, Simon PL, Schwartz LW, Griswold DE, Fondacaro JD, Wasserman MA.** Inflammatory mediators of experimental colitis in rats. Gastroenterology 1989, **97**, 326-337.
22. **Robbins SL, Kumar V, Cotran RS.** Pathologic Basis of Disease. 5th ed. pp. 51-92, Saunders, Pennsylvania, 1994.
23. **Sartor RB.** Cytokines in intestinal inflammation: pathophysiological and clinical considerations. Gastroenterology 1994, **106**, 533-539.
24. **Strober W.** Animal models of inflammatory bowel disease-an overview. Dig Dis Sci 1985, **30**, 3S-10S.
25. **Vilaseca J, Salas A, Guarner F, Rodriguez R, Malagelada JR.** Participation of thromboxane and other eicosanoid synthesis in the course of experimental inflammatory colitis. Gastroenterology 1990, **98**, 269-277.
26. **Wallace JL.** Release of platelet-activating factor (PAF) and accelerated healing induced by a PAF antagonist in an animal model of chronic colitis. Can J Physiol Pharmacol 1988, **66**, 422-425.
27. **Yamada Y, Marshall S, Specian RD, Grisham MB.** A comparative analysis of two models of colitis in rats. Gastroenterology 1992, **102**, 1524-1534.
28. **Zipser RD, Nast CC, Lee M, Kao HW, Duke R.** *In vivo* production of leukotriene B4 and leukotriene C4 in rabbit colitis. Relationship to inflammation. Gastroenterology 1987, **92**, 33-39.